Autorin: Süheyla Sagir
B.Sc. Optometrie/ Augenoptik,
siehste Brillen und Linsen, Kassel

Mini-Sclerallinsen-Anpassung mithilfe der Pentacam®

Die Augenkrankheit Keratokonus ist eine nicht entzündliche, degenerative und häufig auch progressiv verlaufende Erkrankung der Hornhaut (Cornea) des Auges. Hierbei dünnt sich die Cornea aus und wölbt sich immer weiter vor, bis sie eine konische Form annimmt. Etwa einer von 2 000 Menschen ist davon betroffen, in der Regel zeitversetzt an beiden Augen. Ein Keratokonus tritt meistens im zweiten bis dritten Lebensjahrzehnt auf und kommt zwischen dem vierten und fünften Lebensjahrzehnt zum Stillstand. Der Keratokonus kann mittels einer Brille nur recht unbefriedigend korrigiert werden. Eine gute Sehleistung kann aber mit einem individuellen Kontaktlinsensystem erzielt werden. Die Anpassung findet meistens bei einem Spezialisten statt. In unserem Kontaktlinsenstudio bieten wir alle Arten der Kontaktlinsenkorrektur an: Corneallinsen, Mini-Sclerallinsen, Sclerallinsen, Hybridlinsen und Huckepacksysteme (eine harte und eine weiche Linse auf einem Auge). Die Kunden bekommen ein neues Lebensgefühl, oft auch die Möglichkeit wieder zu arbeiten oder z.B. den Führerschein zu machen.

Der Patient (29 Jahre) kam mit dem Wunsch einer Neuversorgung aufgrund einer Hornhauttransplantation am rechten Auge.

Im Alter von 26 Jahren wurde der Patient auf dem rechten Auge (OD) aufgrund eines fortgeschrittenen Keratokonus Grad 3 mit einem Huckepacksystem korrigiert. Hierbei wurde auf eine weiche Trägerlinse eine formstabile Linse aufgesetzt (siehe Tabelle 1).

Tab. 1: Bisherige Korrektur

Linsenart	sph [dpt]	BC [mm]	D [mm]
Tageslinse MyDay, *Fa. CooperVision*	-0,75	8,6	14,5
Rose K2, *Fa. Galifa*	-5,00	7,75	11,0

Um die Topographien vor und nach der Transplantation gegenüberzustellen, werden im Nachfolgenden die Untersuchungen an zwei verschiedenen Zeitpunkten am Keratograph 5M , Fa. OCULUS, präsentiert.

Anhand der Topographieaufnahme im Jahr 2016 in Abbildung 1 (rechts oben) ist der fortgeschrittene Keratokonus vor der Hornhauttransplantation gut erkennbar. Die Topographieaufnahme im Jahr 2019 auf der rechten Seite erfolgte nach Hornhauttransplantation.

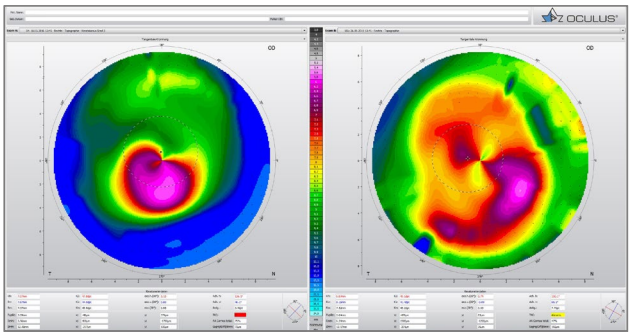

Abbildung 1: Vergleich Topographie der Hornhaut vor der Transplantation (Mai 2016) und nach der Transplantation (September 2019) mit dem Keratograph 5M, Fa. OCULUS

Um die Spenderhornhaut bestmöglich zu schützen, wurde für die neue Versorgung eine Mini-Sclerallinse gewählt. Durch diese Linse wird mechanisches Reiben und Druck auf der Hornhaut (Cornea) vermieden, weil diese Art der Linse nicht auf der Cornea, sondern auf der Bindehaut (Konjunktiva) aufliegt.

Vor dem Start der Linsenanpassung wurde der Verlauf der Heilung mithilfe der videofähigen Spaltlampe, Fa. OCULUS, festgehalten. In der nachfolgenden Abbildung 2 ist der Zustand der Hornhaut mit frischen Nähten, Narben und einer Fluoresceinabbildung im zeitlichen Verlauf dargestellt.

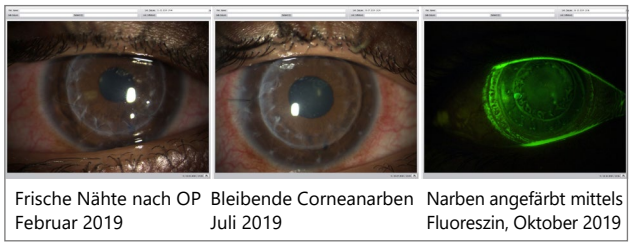

Abbildung 2: Verlauf der Heilung nach der Hornhauttransplantation

Die rotierende Scheimpflugkamera der Pentacam®, Fa. OCULUS, erstellt in nur wenigen Sekunden eine Übersichtsdarstellung der Cornea (siehe Abbildung 3). Auf Basis der Scheimpflugaufnahmen wird ein 3D Modell des vorderen Augenabschnittes erstellt aus dem folgende Parameter berechnet werden können: Brechkraft Hornhautvorder- und -rückfläche, Gesamtbrechkraft der Hornhaut, die Vorderkammertiefe, das Kammervolumen sowie der Kammerwinkel.

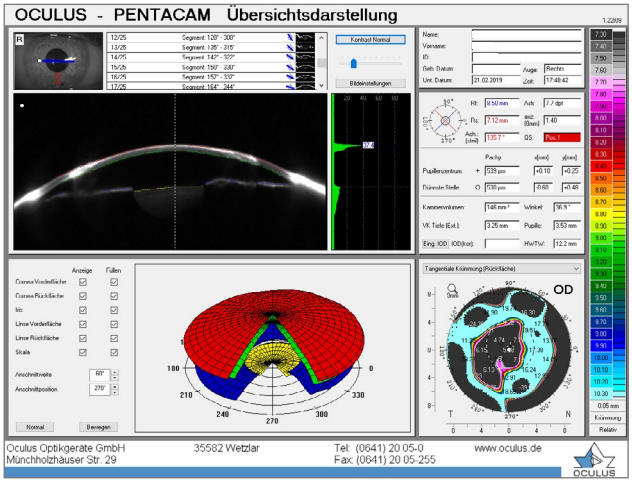

Abbildung 3: Übersichtsdarstellung Pentacam®, Fa. OCULUS

Im September 2019 wurde vom Augenarzt die Freigabe zur Anpassung erteilt. Die Anpassung erfolgte im Fall dieses Patienten mit einem Sclerallinsen-Anpasssatz der Firma SwissLens. Um den Anpassungsablauf zu vereinfachen, werden in der folgenden Tabelle 2, zwei verschiedene Linsen dargestellt.

Tab. 2: Daten der Mini-Sclerallinsen

	Scheiteltiefe*	sph [dpt]	D [mm]
Linse 1	S 3,5	-0,75	15
Linse 2	M 1,5	-1,75	15

*Bezeichnung nach SwissLens

Nach einer halben Stunde Tragezeit der mit Kochsalzlösung und Fluorescein gefüllten Linse 1 wurde eine Pentacam Aufnahme durchgeführt. Danach wurde die Darstellungsansicht „Scheimpflugbilder" gewählt. Um die Aufnahmen der beiden Linsen zu vergleichen wurde jeweils die Segmentposition 180° gewählt. Das Fluorescein in der Kochsalzlösung sorgte für eine hell aufleuchtende Schicht, die es ermöglichte, Linsenrand und Hornhautrand zu unterscheiden. Diese Flüssigkeitsschicht zwischen Hornhaut und Linse wurde mit dem in der Software hinterlegten Messinstrument gemessen (Abbildung 4).
Als Kriterium für eine gute Anpassung gilt eine ca. 200 µm dicke Fluoresceinschicht.

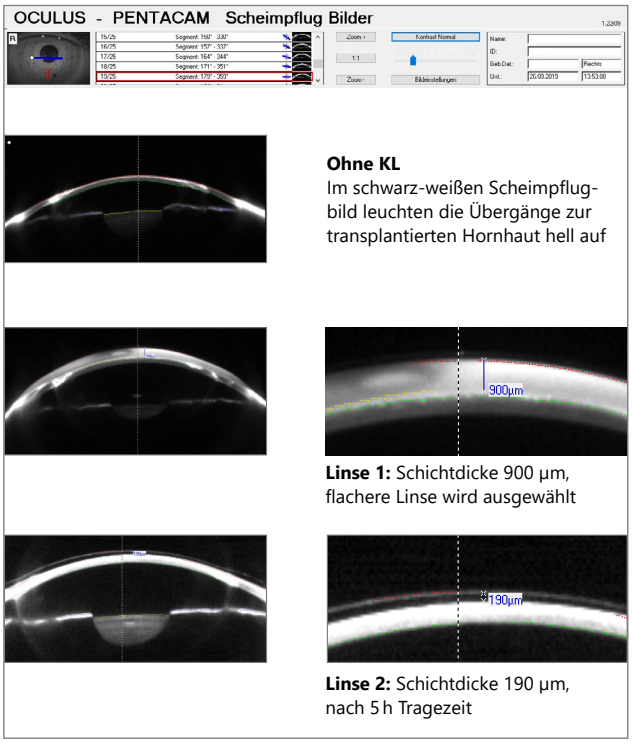

Abbildung 4: Vergleich Scheimpflugbilder der ausgewählten Mini-Sclerallinsen der Fa. SwissLens

Fazit

Mithilfe der Linse 2 wurde der bestmögliche Visus, Vcc 0,63, erreicht. Die Anpassung war daher erfolgreich.